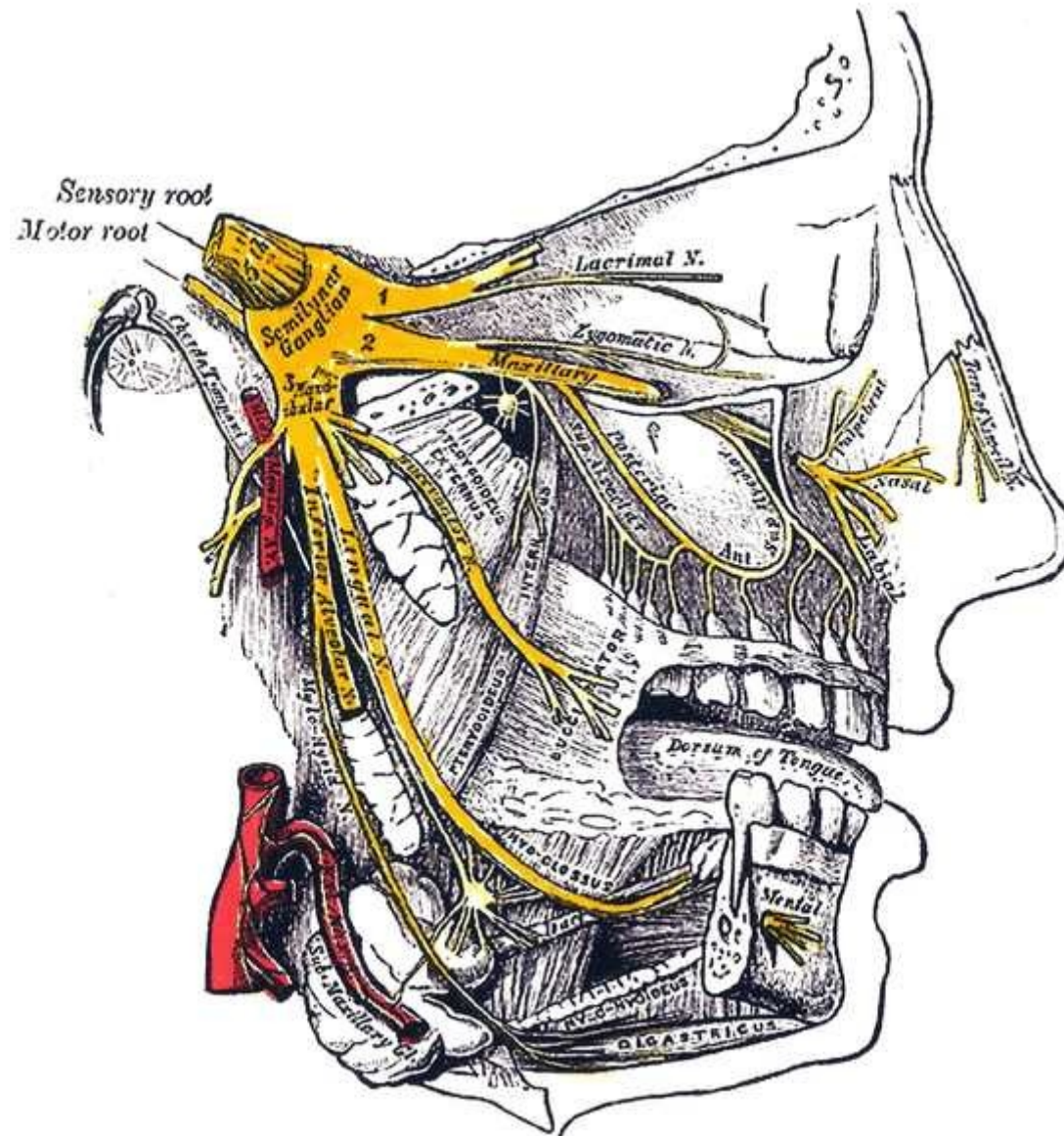


An intraoperative photograph showing a surgical dissection of the trigeminal ganglion. The ganglion is a pale, oval-shaped structure with a central point where three branches emerge. It is surrounded by reddish, vascularized tissue. Surgical instruments, including forceps and a scalpel, are visible, indicating a microsurgical procedure. The background is dark and out of focus.

TRIGEMINUS NEURALGIE

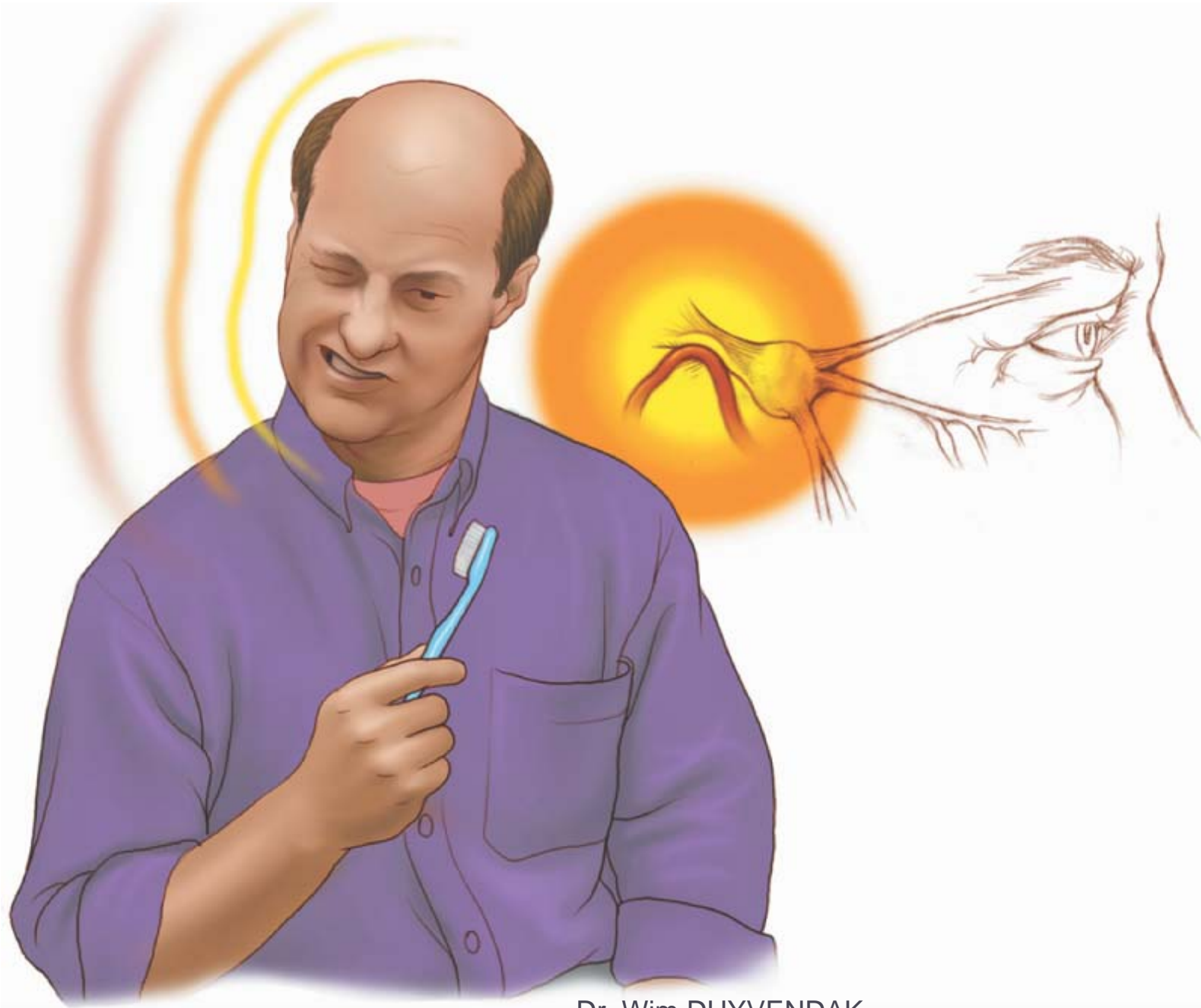- Symposium Aangezichtspijn
- JESSA ziekenhuis
- 17-10-2011

Leica
Microsystems



Trigeminusneuralgie

- ▶ Incidentie : 4-5 nieuwe patiënten/100.000
- ▶ 90% meestal na de leeftijd van 40 jaar
- ▶ Vrouwen > mannen : 1,5/1



Trigeminusneuralgie

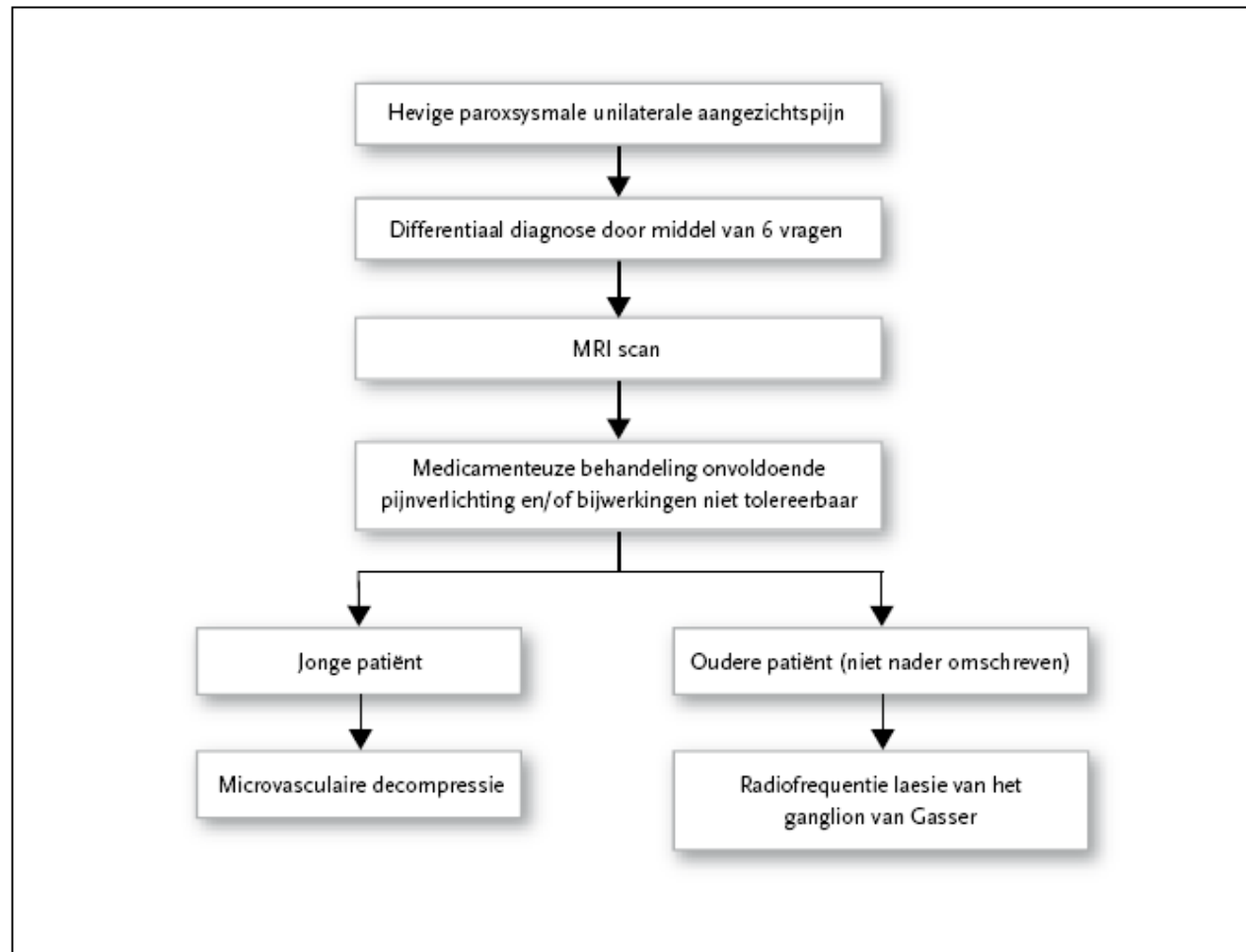
- ▶ Diagnose:
- ▶ Op basis van de typische anamnese

- ▶ *Uitzondering:*
- ▶ *langdurig bestaan*
- ▶ *voorbehandeld*

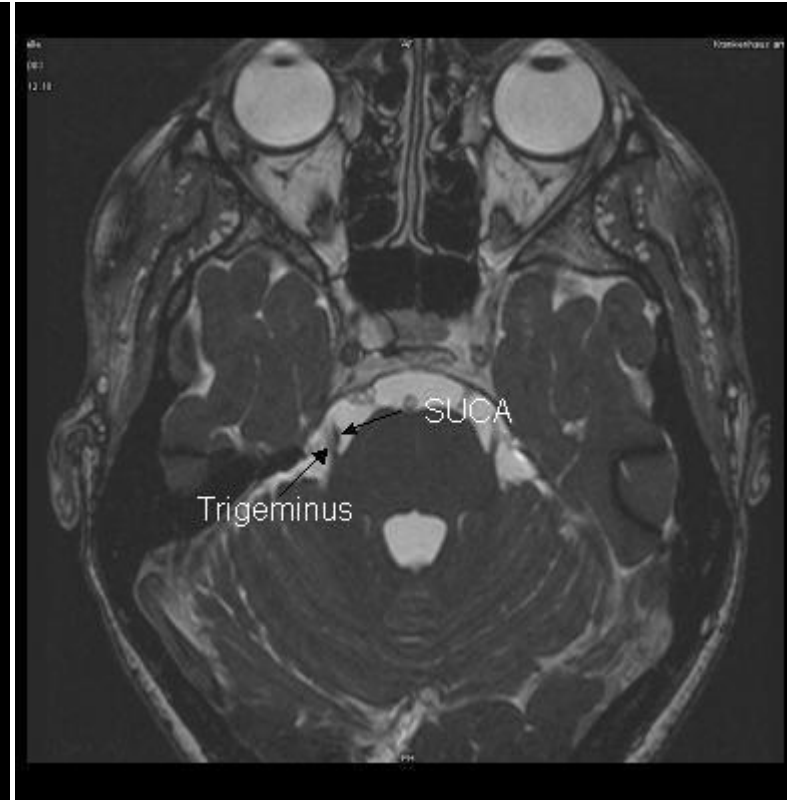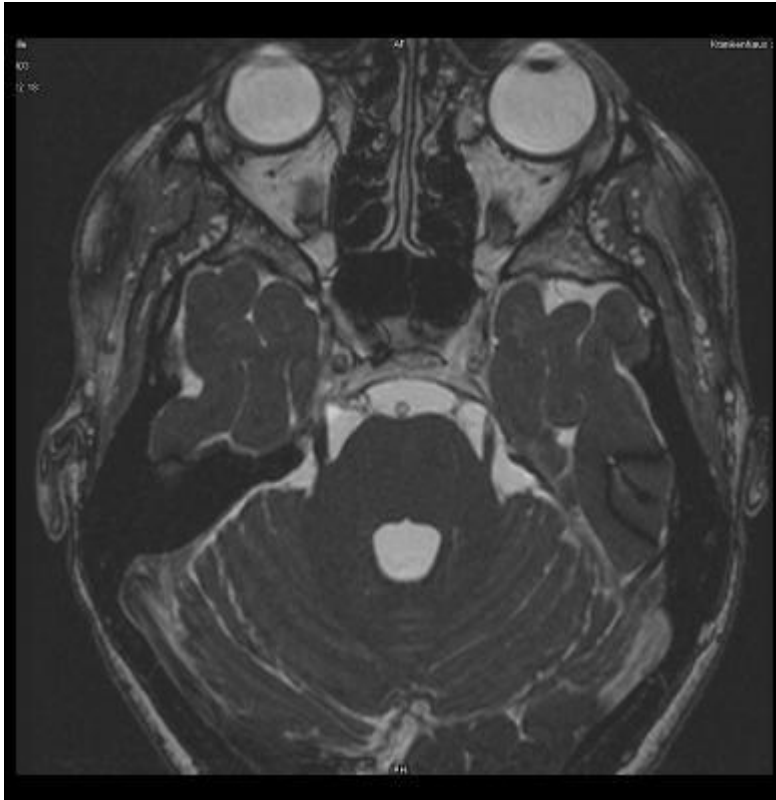DD trigeminusneuralgie

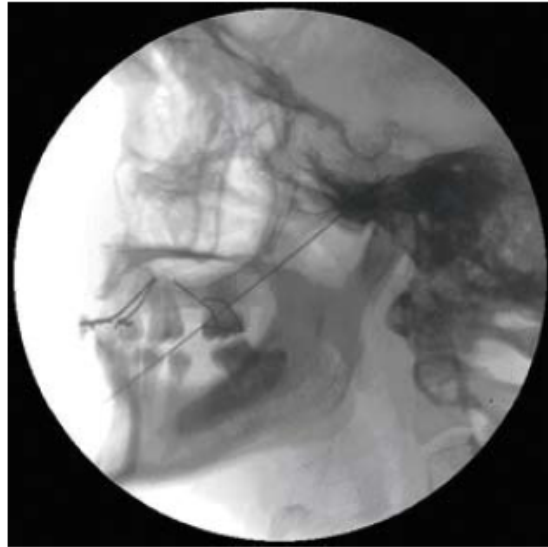
| | Doet de pijn zich in aanvallen voor? | Zijn de meeste aanvallen van korte duur (seconden tot minuten)? | Heeft u soms ultrakorte aanvallen? | Zijn de aanvallen unilateraal? | Komen de aanvallen voor in de distributie van de n. trigeminus? | Zijn er unilaterale autonome symptomen? |
|------------------------------------------------------|--------------------------------------|-----------------------------------------------------------------|------------------------------------|--------------------------------|-----------------------------------------------------------------|-----------------------------------------|
| Antwoorden sluiten met ✓ aangeduide aandoeningen uit | neen | neen | neen | neen | neen | ja |
| • Musculoskeetaal | ✓ | ✓ | ✓ | ✓ | ✓ | ✓ |
| • Dentoalveolair | ✓ | ✓ | ✓ | ✓ | ✓ | ✓ |
| • Neus Keel en Oor | ✓ | ✓ | ✓ | ✓ | ✓ | ✓ |
| • Giant cel arteritis | ✓ | ✓ | ✓ | ✓ | ✓ | ✓ |
| • Glaucoma | | ✓ | ✓ | ✓ | ✓ | ✓ |
| • Cluster hoofdpijn | | ✓ | ✓ | ✓ | ✓ | ✓ |
| • Atypische migraine | | ✓ | ✓ | ✓ | ✓ | ✓ |
| • Chronische paroxysmale hemicrania | | ✓ | ✓ | ✓ | ✓ | ✓ |
| • Temperomandibulair gewrichtssyndroom | | | ✓ | ✓ | ✓ | ✓ |
| • Gebroken tandsyndroom | | | ✓ | ✓ | ✓ | ✓ |
| • Idiopathische kloppende hoofdpijn | | | | ✓ | ✓ | ✓ |
| • Glossopharyngeale neuralgie | | | | | ✓ | ✓ |
| • Intermedius neuralgie | | | | | ✓ | ✓ |
| • SUNCT | | | | | | ✓ |
| • Trigeminusneuropathie | | | | | | |
| • Atypische trigeminusneuralgie | | | | | | |
| • Typische trigeminusneuralgie | | | | | | |

PRAKTIJKALGORITME

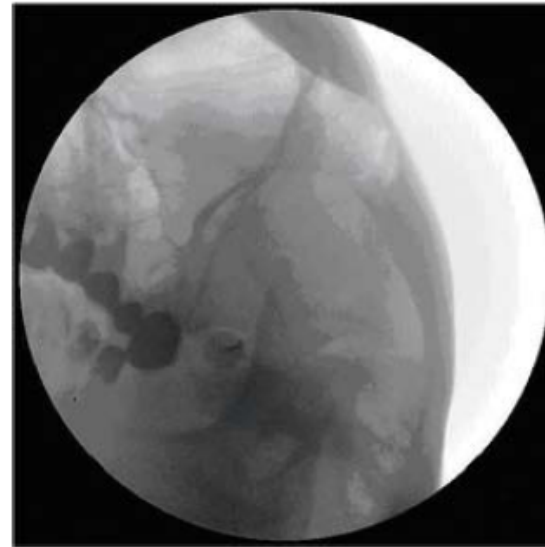


| Medicatie | Dosering | Tijd tot pijnverlichting |
|-----------------|---------------|--------------------------|
| Carbamazepine | 400-800 mg/d | 24-48 u |
| Fenytoïne | 300-500 mg/d | 24-48 u |
| Baclofen | 40-80 mg/d | ? |
| Clonazepam | 1,5-8mg/d | ? |
| Valproïnezuur | 500-1500 mg/d | weken |
| Lamotrigine | 150-400 mg | 24 u |
| Pimozide | 4-12 mg | ? |
| Gabapentine | 900-2400 mg/d | 1 week |
| Oxcarbamazepine | 900-1800 mg/d | 24-72 u |





Figuur II.1-2: Radiofrequente behandeling van het ganglion van Gasser: laterale opname



Figuur II.1-3: Radiofrequente behandeling van het ganglion van Gasser: oblique submentale opname

